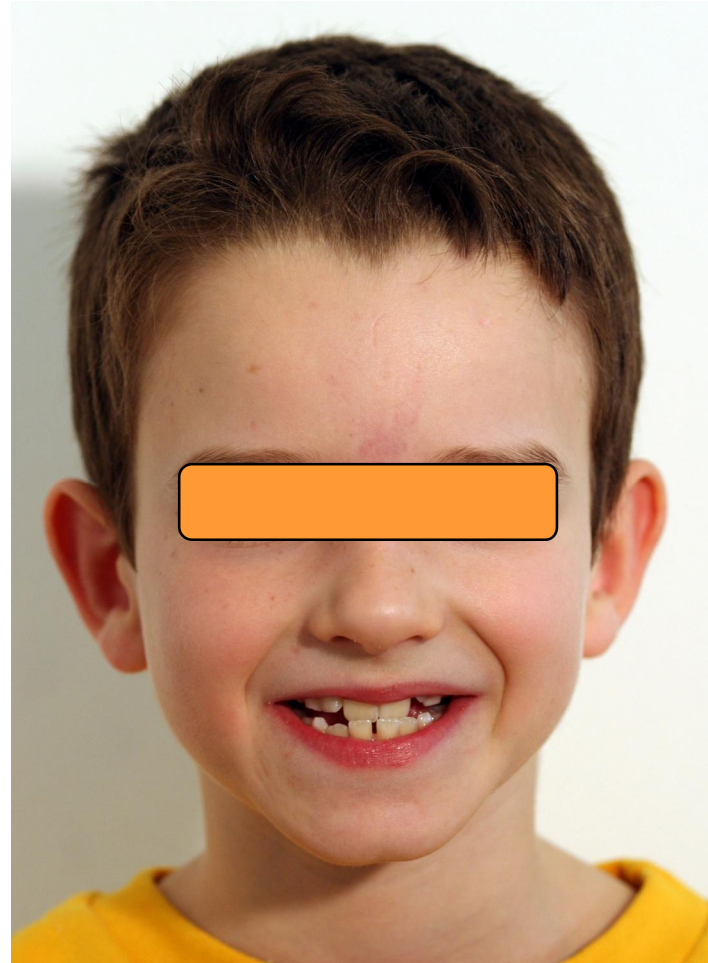
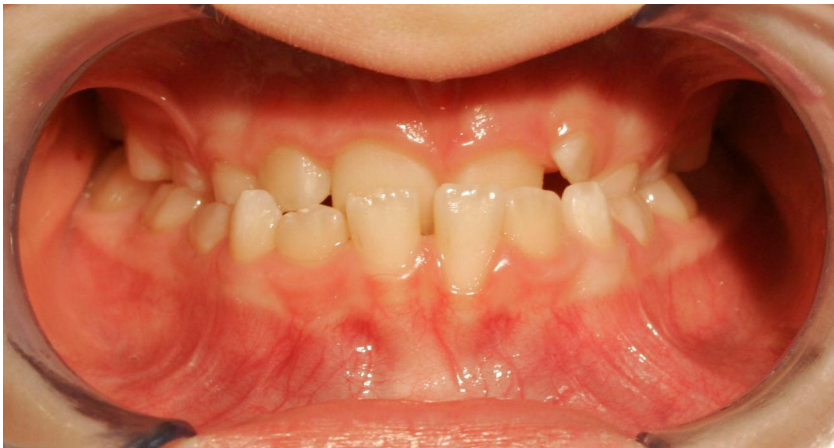

Frühbehandlung

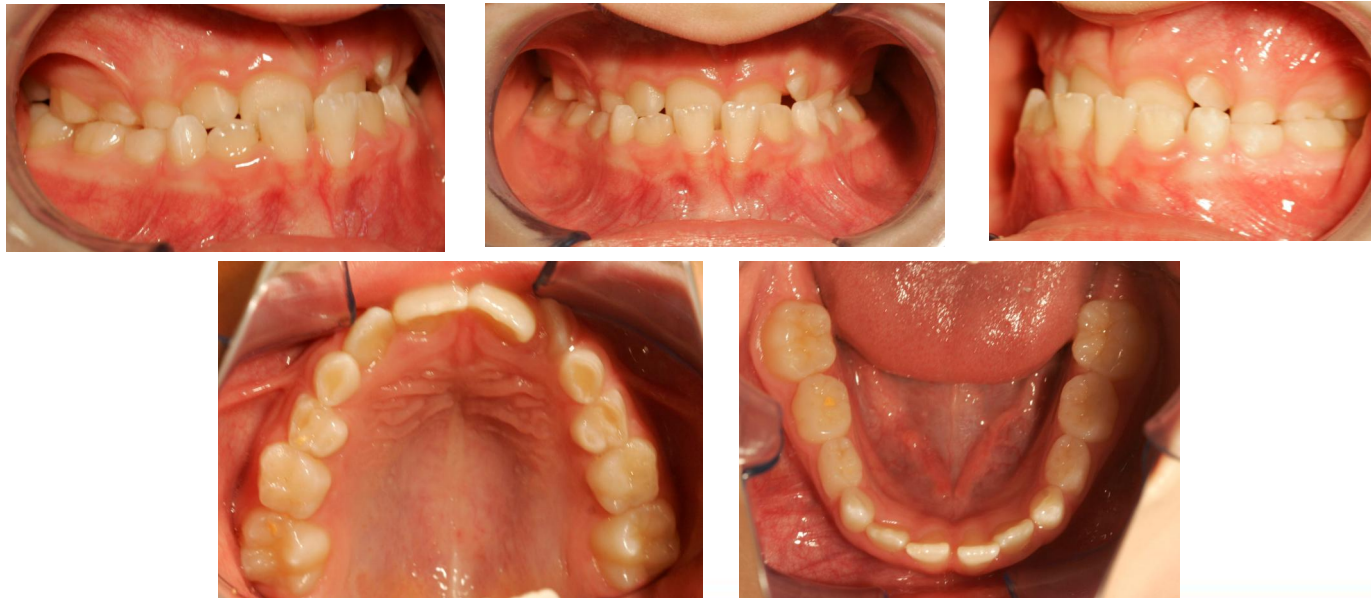Frontaler Kreuzbiss



Klinische Situation vor Behandlungsbeginn



6-jähriger Patient im frühen Wechselgebiss mit frontalem Kreuzbiss und Kreuzbiss im rechten und Kopfbiss im linken Seitenzahnbereich



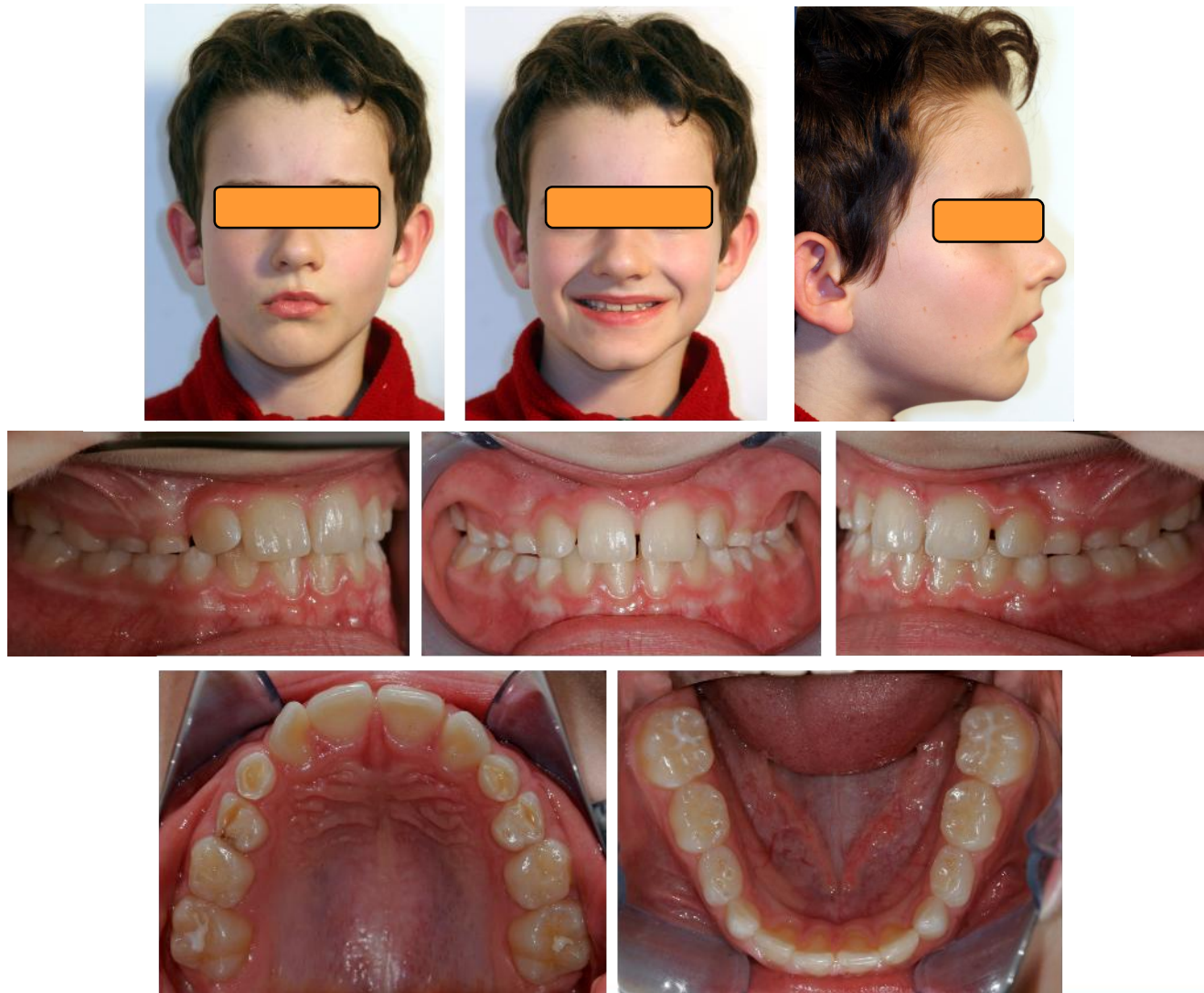
Behandlung mit einer herausnehmbaren Apparatur



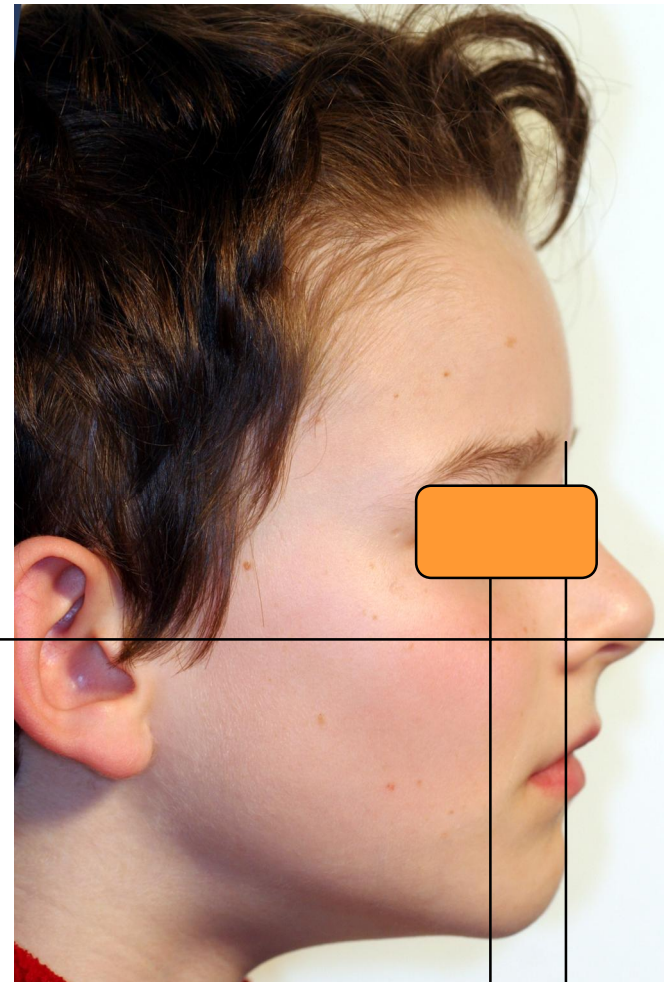
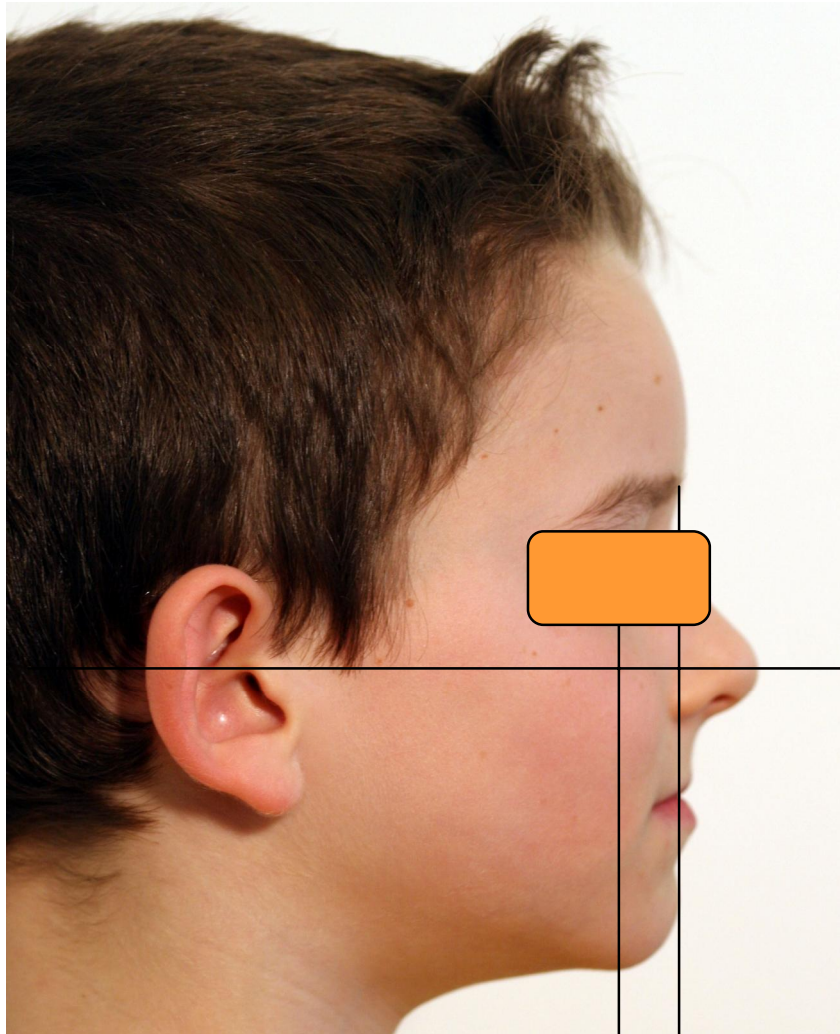
Zum Einsatz kommt ein herausnehmbares, funktionskieferorthopädisches Gerät, in diesem Fall eine Frankel-III-Apparatur, die das Wachstum des Oberkiefers fördert.



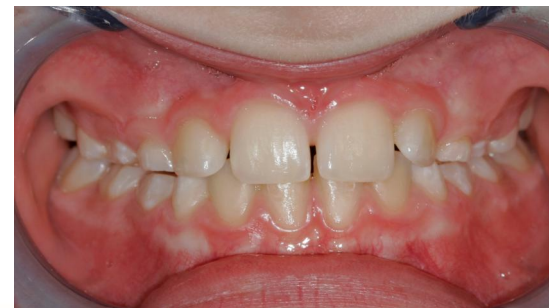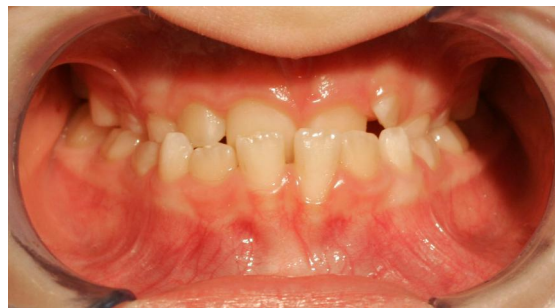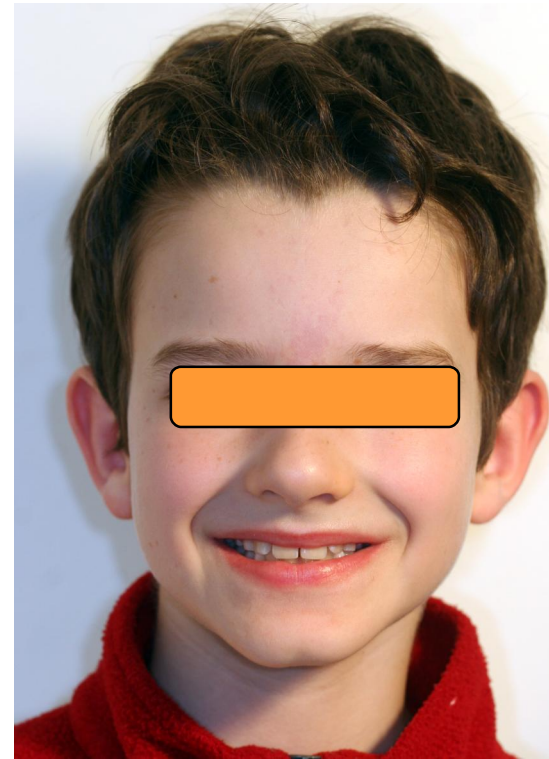
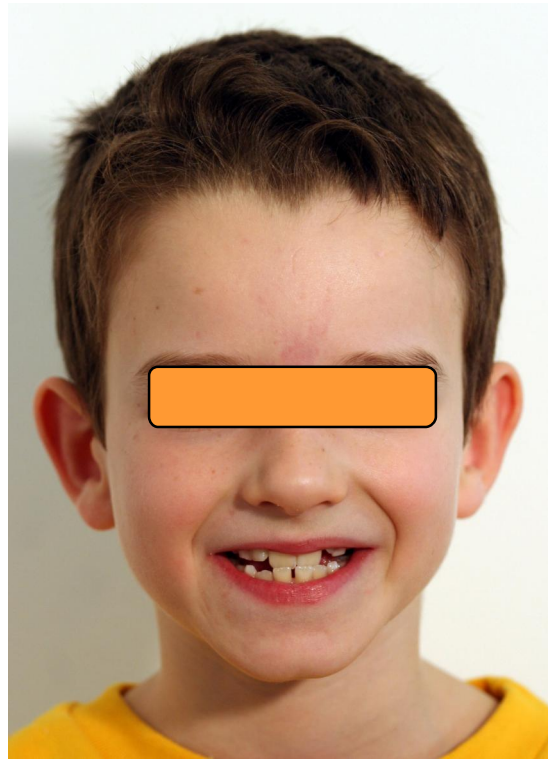
Klinische Situation nach kieferorthopädischer Frühbehandlung



Vergleich vor und nach kieferorthopädischer Frühbehandlung



Vergleich vor und nach kieferorthopädischer Frühbehandlung



Dr. Nadja Grättinger
Kieferorthopädie