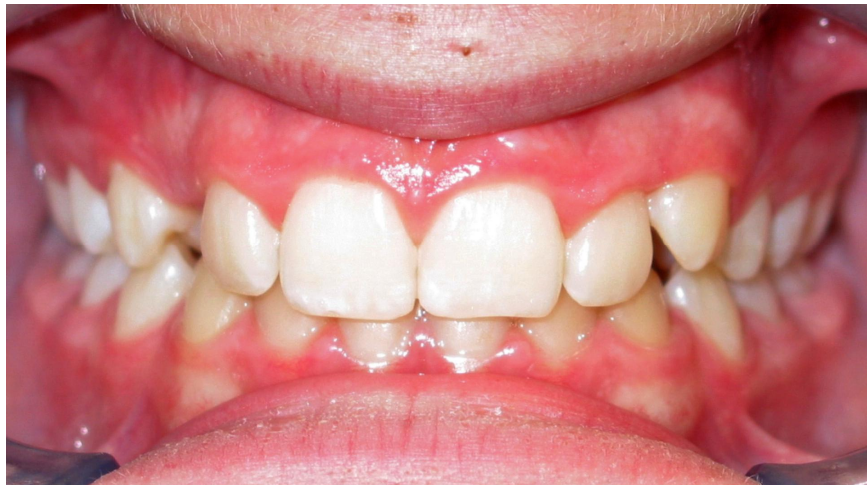


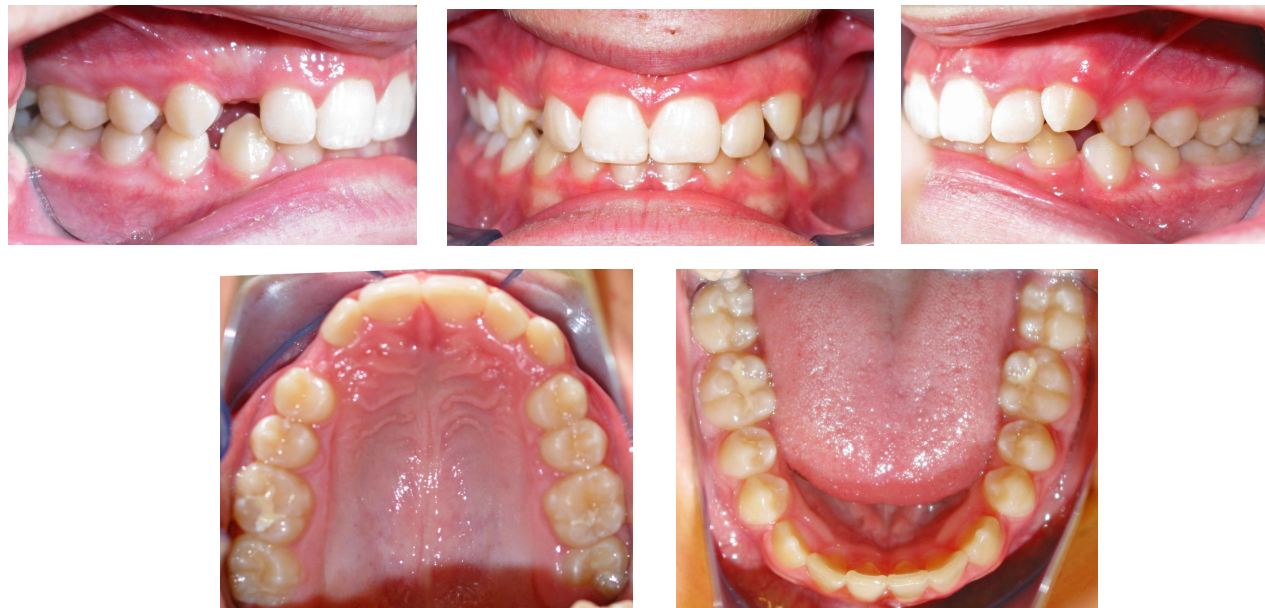
Verlagerter Eckzahn



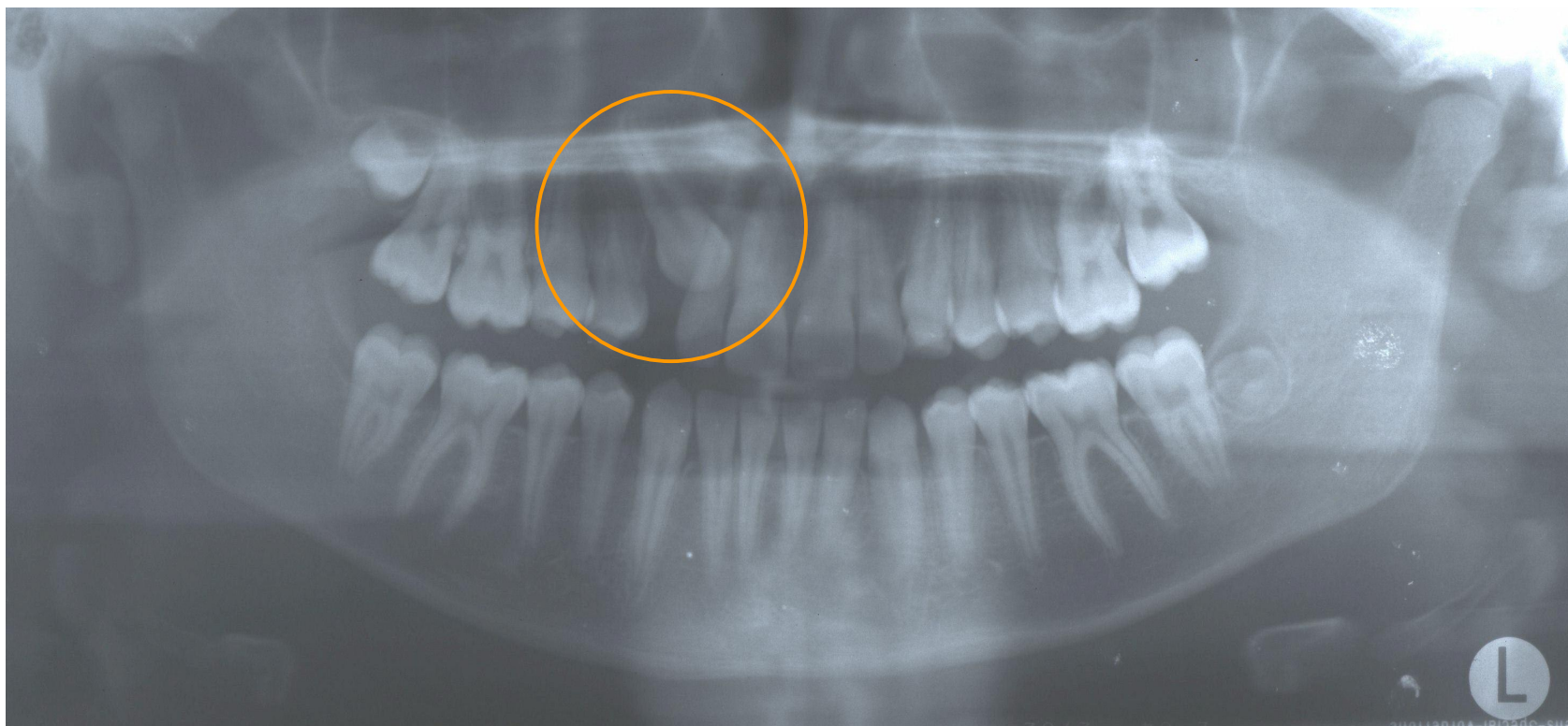
Klinische Situation vor Behandlungsbeginn



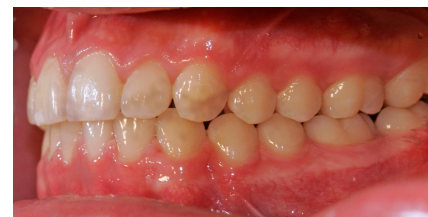
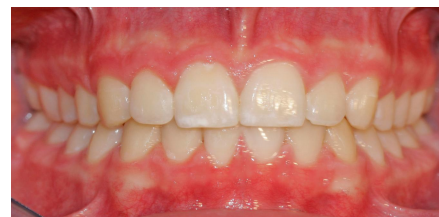
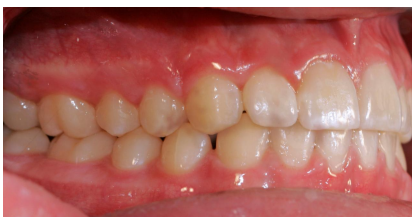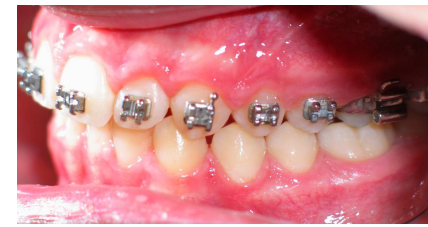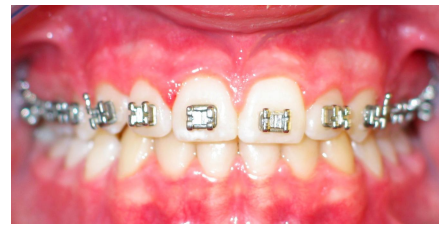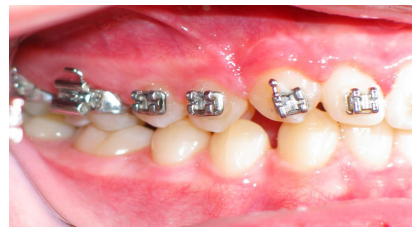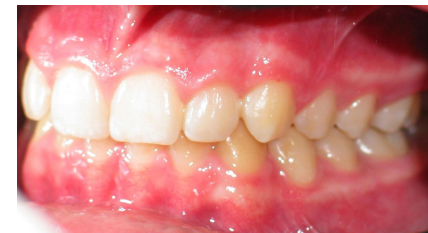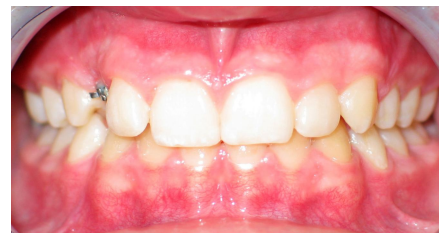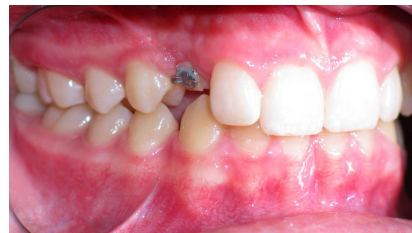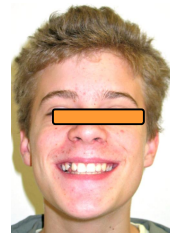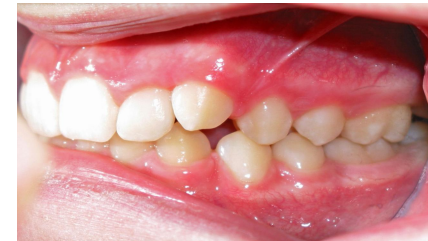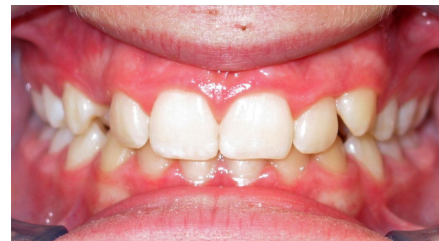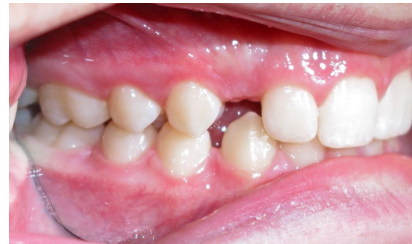15-jähriger
Patient mit
verlagertem
Eckzahn im
Oberkiefer
rechts



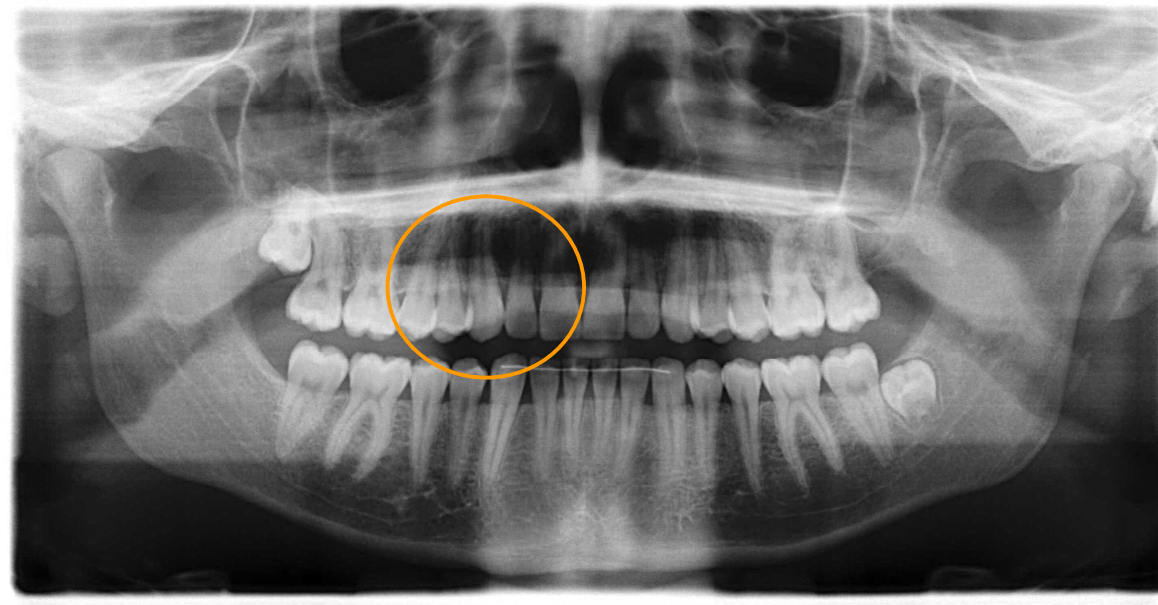
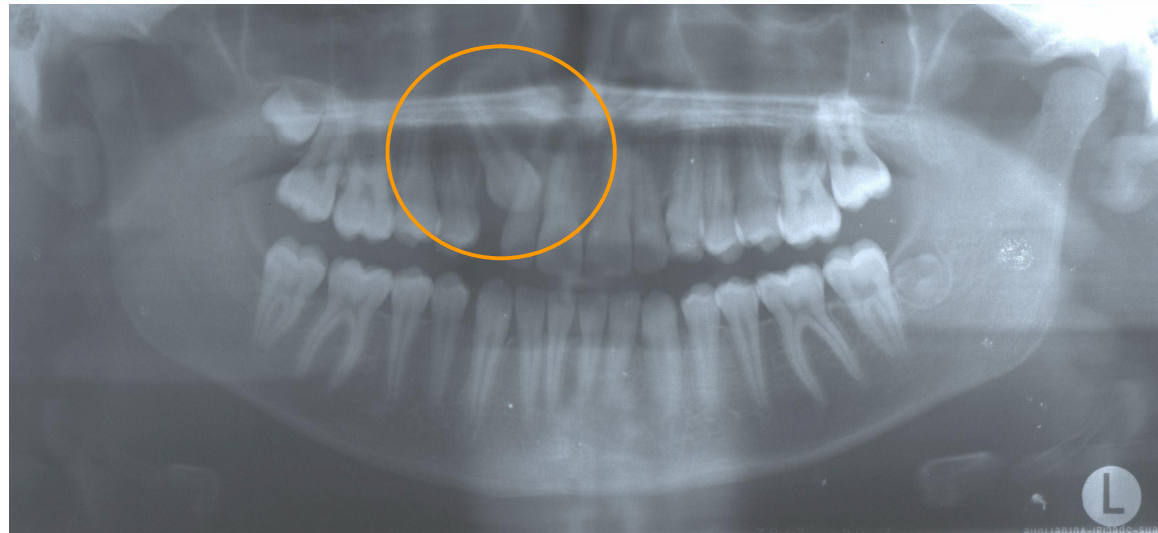
Orthopantomogramm vor Behandlungsbeginn



Behandlungsverlauf während der kieferorthopädischen Korrektur



Orthopantomogramm vor und nach aktiver kieferorthopädischer Behandlung



Klinisches Ergebnis nach aktiver kieferorthopädischer Behandlung

