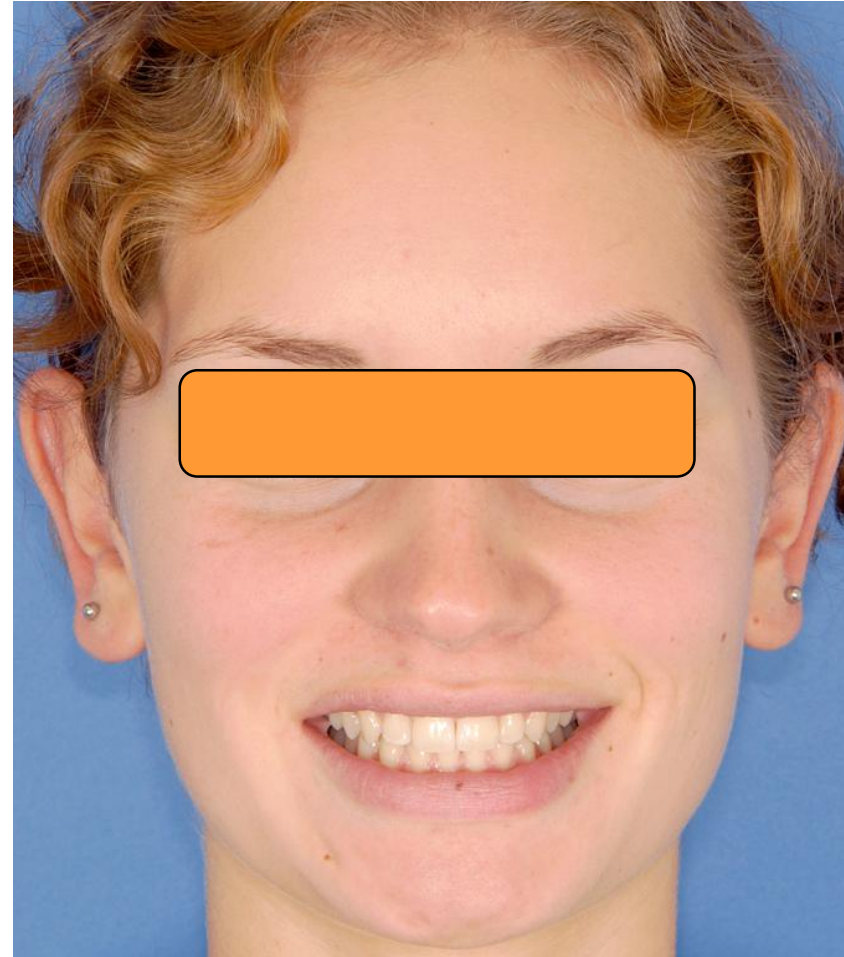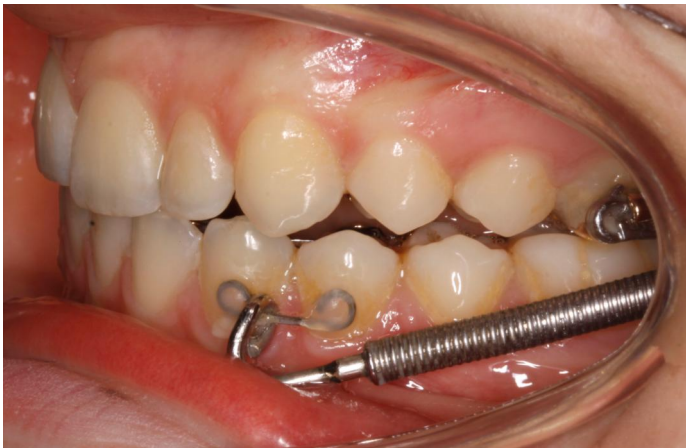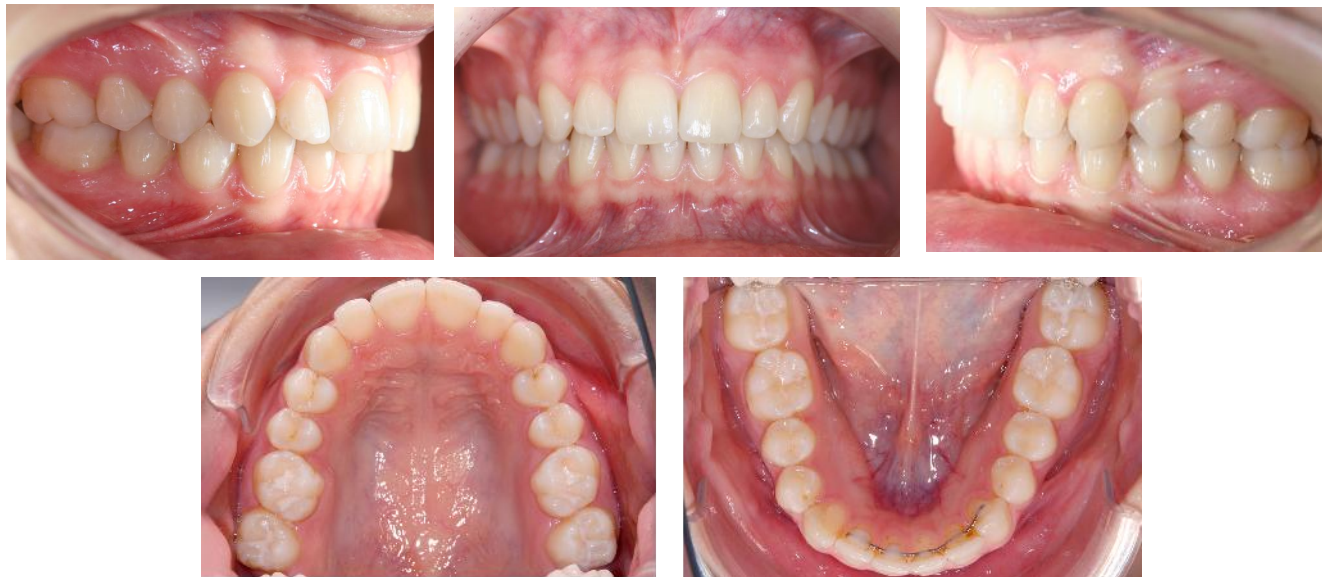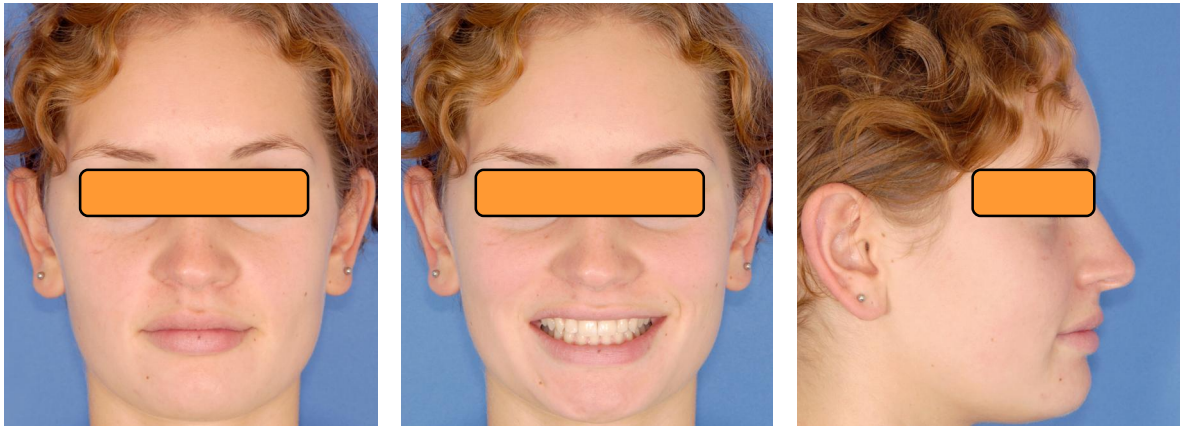


# Lingualtechnik in Kombination mit FORSUS-Apparatur



## Situation vor Behandlungsbeginn

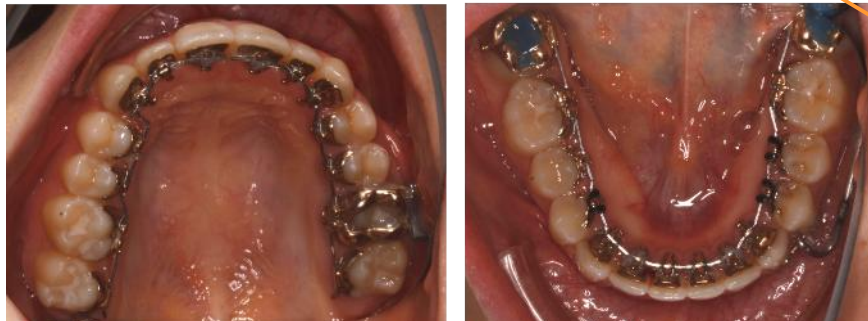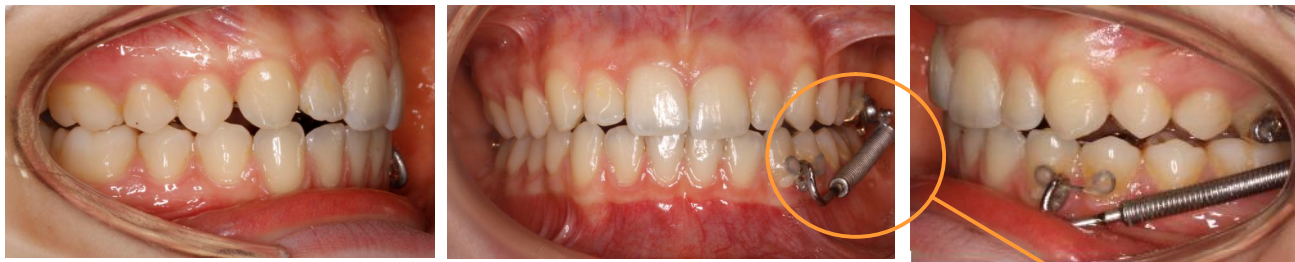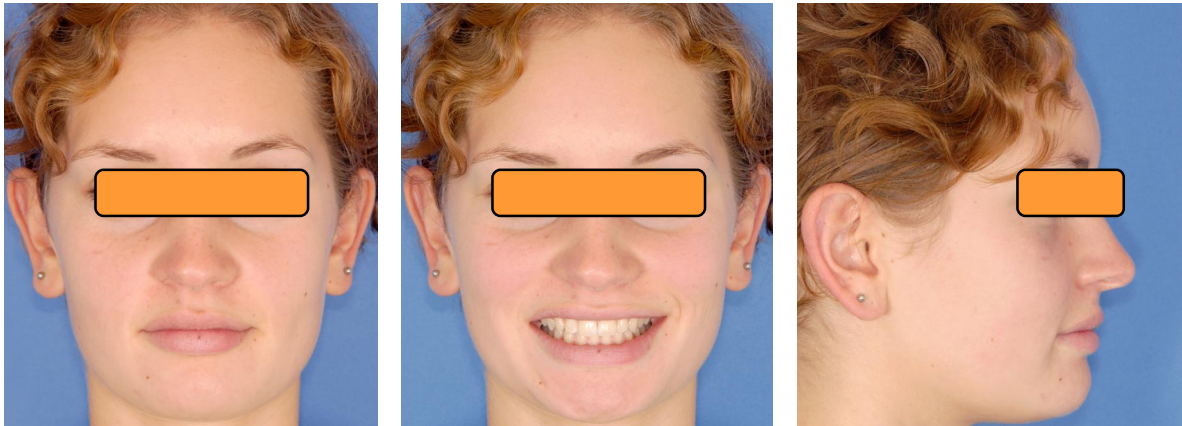


Rein dentale linksseitige Angle Klasse II durch Vorlauf der linken Seitenzahnreihe im Oberkiefer, Proklination der Oberkieferfront; Mittellinienverschiebung im Oberkiefer um 1,0 mm nach rechts, zirkuläre Schliffacetten, Angle Klasse I rechts; Angle Klasse II  $\frac{3}{4}$  PB links





## Lingualbrackets und FORSUS-Apparatur



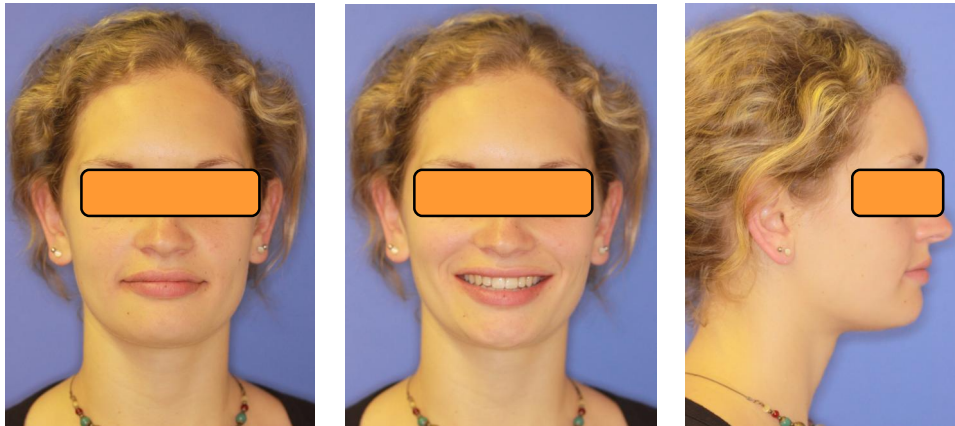Behandlung mit  
Lingualbrackets  
und Behebung der  
dentalen  
Asymmetrie mit  
Einstellen einer  
korrekten Mitte  
von Ober- und  
Unterkiefer mittels  
einer FORSUS-  
Apparatur  
linksseitig;

FORSUS-Apparatur

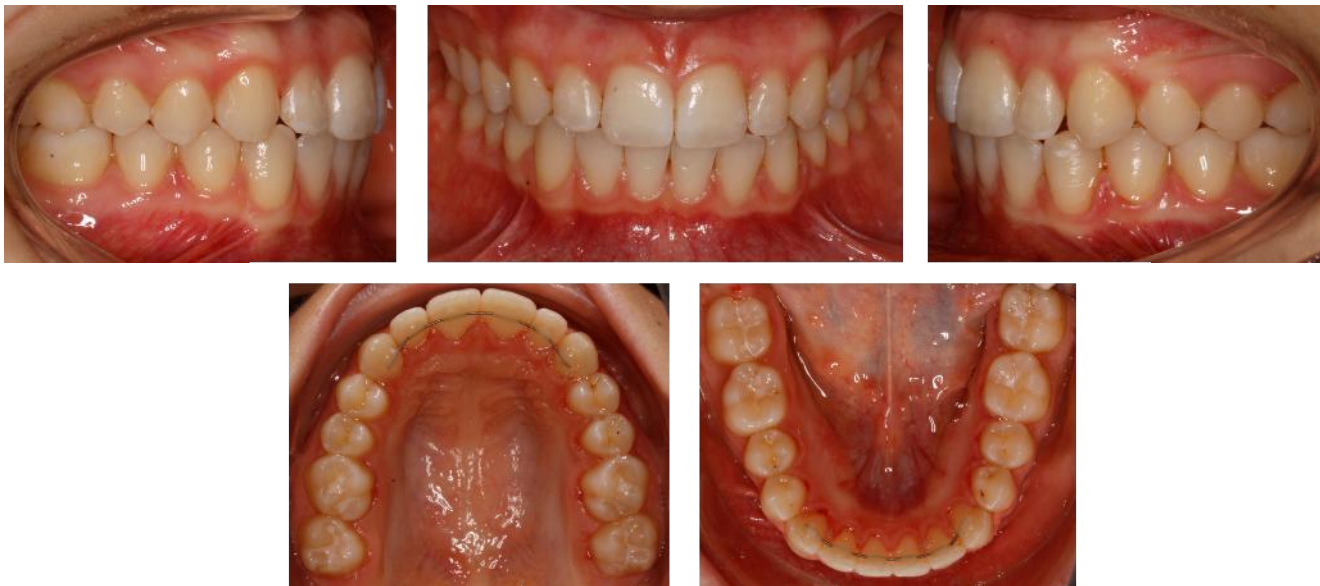

Dr. Nadja Grättinger  
Kieferorthopädie

## Klinische Situation nach Entfernung der Lingualbrackets



Behebung der dentalen Asymmetrie; Erzielen eines harmonischen und symmetrischen Verzahnung mit korrekter Mitte von Ober- und Unterkiefer;





## Profilvergleich vor und nach der kieferorthopädischen Behandlung

